




Hidrosalpinx torsionado post-esterilización quirúrgica: reporte de un caso poco habitual

Torsioned Hydrosalpinx After Surgical Sterilization: Report of an Unusual Case

Camila Rodríguez Inostroza , Victoria Black Escandón ,

Daniela Espinoza Martínez , Valentina Brito Aroz , Marcelo Rodríguez Gálvez 

RESUMEN

La torsión anexial es una urgencia ginecológica poco frecuente, que requiere un alto índice de sospecha para evitar la pérdida de dicho anexo y preservar su función. La torsión aislada de la trompa de Falopio se asocia principalmente a hidrosalpinx y antecedentes de esterilización tubaria, suele presentarse con dolor abdominal súbito e inespecífico, lo que confunde al examinador con otras causas más frecuentes de abdomen agudo y dificulta su diagnóstico preoperatorio. El objetivo de este reporte es describir un caso de torsión de hidrosalpinx post salpingoligadura, una etiología poco común de abdomen agudo. Se presenta a una paciente de 46 años con antecedentes de salpingoligadura bilateral y miomectomía, quien consultó por un cuadro de pocas horas de evolución de dolor abdominal intenso asociado a síntomas vasovagales. Se realizó una ecografía transvaginal que mostró una masa quística anexial izquierda, inicialmente sugestiva de una torsión de un quiste ovárico. En la resolución quirúrgica se confirmó una torsión de hidrosalpinx izquierdo junto a un ovario de morfología normal. Se realizó destorsión y salpingectomía, con evolución postoperatoria favorable y posterior egreso hospitalario. Este caso evidencia el alto índice de sospecha que se debe tener en pacientes de sexo femenino con abdomen agudo y por ello la importancia de considerarlo como diagnóstico diferencial. La difusión de este tipo de casos permite contribuir a la literatura internacional que hay sobre este tema y reforzar la importancia de una buena anamnesis, examen físico y exámenes complementarios para llegar a un diagnóstico correcto.

Palabras clave: Torsión Anexial, Hidrosalpinx, Esterilización Tubaria, Abdomen Agudo.

ABSTRACT

Adnexal torsion is an uncommon gynecologic emergency that requires a high index of suspicion to prevent loss of the affected adnexa and preserve its function. Isolated torsion of the fallopian tube is mainly associated with hydrosalpinx and a history of tubal sterilization; it usually presents with sudden, nonspecific abdominal pain, which may mislead the examiner toward more common causes of acute abdomen and makes preoperative diagnosis difficult. The aim of this report is to describe a case of post-salpingoligation hydrosalpinx torsion, a rare etiology of acute abdomen. We present the case of a 46-year-old woman with a history of bilateral salpingoligation and myomectomy, who presented with a few hours' evolution of severe abdominal pain associated with vasovagal symptoms. Transvaginal ultrasonography revealed a left adnexal cystic mass, initially suggestive of torsion of an ovarian cyst. Surgical exploration confirmed torsion of a left hydrosalpinx with a normal-appearing ovary. Detorsion and salpingectomy were performed, with a favorable postoperative course and subsequent hospital discharge. This case highlights the need for a high index of suspicion in female patients presenting with acute abdomen and underscores the importance of considering this condition in the differential diagnosis. Dissemination of such cases contributes to the international literature on this topic and reinforces the value of thorough history-taking, physical examination, and appropriate complementary studies to achieve an accurate diagnosis.

Keywords: Adnexal Torsion, Hydrosalpinx, Tubal Sterilization, Acute Abdomen.

Cómo citar:

Rodríguez Inostroza C, Black Escandón V, Espinoza Martínez D, Brito Aroz V, Rodríguez Gálvez M. Hidrosalpinx torsionado post-esterilización quirúrgica: reporte de un caso poco habitual. *Rev And* [Internet]. 2025 [citado el 14 de enero de 2026];1(3). Disponible en: <https://revista-andes.cl/ojs/index.php/inicio/article/view/64>

INTRODUCCIÓN

La torsión aislada de la trompa de Falopio corresponde a la rotación parcial o completa de la tuba uterina en algunos de sus segmentos fijos al útero y/o pelvis, pudiendo afectar el aporte sanguíneo y manifestarse como un cuadro de abdomen agudo. Es una entidad clínica poco frecuente, con una incidencia anual de 1 por cada 1.500.000 mujeres¹. Dentro de los factores de riesgo descritos destaca la presencia de hidrosalpinx y otros, como embarazo ectópico tubario, quistes, adherencias, entre otros, tal como lo confirma una revisión sistemática reciente que recopiló 131 casos de torsión aislada de trompa².

Por otro lado, el hidrosalpinx corresponde a una acumulación de líquido en la trompa de Falopio, asociado a una dilatación de esta³. Se ha demostrado un mayor riesgo de esta patología en mujeres que se han sometido a esterilización quirúrgica⁴.

A continuación, se presentará un caso presenciado en la rotación de ginecología de los autores, resguardando la identidad de la paciente, de la cual se obtuvo un consentimiento informado previo para publicar el caso e imágenes anexas. El reporte fue evaluado y considerado exento de revisión por el Comité de Ética del Hospital Dr. Gustavo Fricke, al no constituir investigación en sujetos humanos. La idea de compartir este caso surgió durante la presentación clínica de la paciente, instancia en la que se discutió con el equipo médico y se destacó la baja frecuencia de la torsión por hidrosalpinx. A partir de ello, se incentivó la revisión de literatura disponible y la consideración de su publicación debido a la rareza de su condición. Se considera relevante su difusión, ya que la revisión bibliográfica realizada demostró que la frecuencia de esta entidad es difícil de determinar; un artículo de 1985 señala que hasta ese momento sólo se habían publicado 14 casos similares⁵, mientras que otra revisión de literatura del 2024 menciona que sólo encontró bibliografía de menos de 50 casos publicados⁶.

Por ende, el objetivo de publicar este caso es tener en mente la torsión anexial, en este caso específicamente de un hidrosalpinx posterior a una esterilización quirúrgica previa, como etiología de abdomen agudo, pues si bien sólo corresponde alrededor de un 3% de urgencias quirúrgicas

ginecológicas⁷, un gran porcentaje de las veces sólo se diagnostica en el intraoperatorio, al confundir el cuadro con otras causas de abdomen agudo más comunes^{8,9}. El caso presentado a continuación ejemplifica una torsión anexial típica: inicio súbito de dolor abdominal intenso, examen físico sugerente de abdomen agudo, exámenes complementarios, como la ecografía transvaginal, que orientan la sospecha clínica, y resolución quirúrgica mediante laparoscopia, que constituye el método terapéutico y diagnóstico definitivo para esta patología¹⁰.

DESARROLLO DEL CASO CLÍNICO

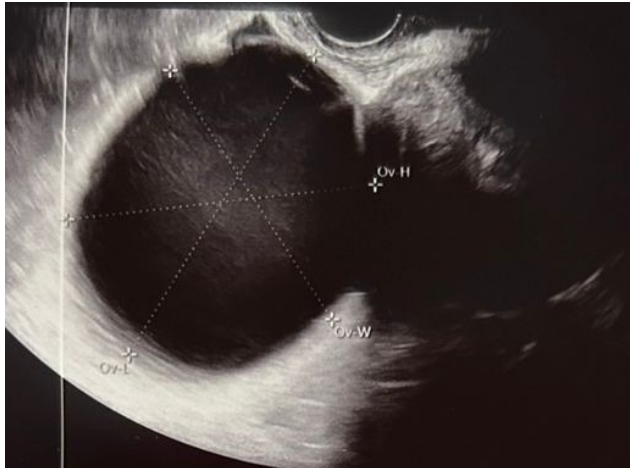
Paciente femenina de 46 años, con antecedentes de miomatosis tratada quirúrgicamente, artrosis de rodilla derecha secundaria a una fractura de esta, obesidad con IMC de 34 y tres embarazos fisiológicos, siendo el último por vía cesárea electiva, asociado a salpingoligadura bilateral y miomectomía en 2015.

Consultó alrededor de las 7:00 horas en el Servicio de Urgencias del Hospital Dr. Gustavo Fricke (Viña del Mar, Chile) por un cuadro de cuatro horas de evolución de dolor abdominal intenso, de inicio súbito, localizado principalmente en fosa ilíaca izquierda e hipogastrio, irradiado hacia zona lumbar ipsilateral y asociado a náuseas y vómitos en 2 oportunidades. Ingresó caminando por sus propios medios, hemodinámicamente estable, con presión arterial en 150/80 mmHg y afebril. Al examen físico destacaba un abdomen blando levemente distendido, doloroso a la palpación profunda de fosa ilíaca izquierda e hipogastrio, con signo de Blumberg positivo, sin otros signos de irritación peritoneal.

Por sospecha de abdomen agudo, el estudio inicial del cuadro consistió en exámenes de laboratorio con una proteína C reactiva en 1.85 mg/dL y un recuento leucocitario de 13.770/ μ L. No se realizó una prueba de embarazo. Paralelamente, se efectuó una ecografía transvaginal (*Figura 1*) que evidenció un útero indiferente con tres lesiones hipoecogénicas sugerentes de leiomiomas clasificados según la Federación Internacional de Ginecología y Obstetricia (FIGO) en 3, 4 y 4. En el anexo izquierdo se observó el ovario ocupado por una gran lesión quística unilocular de 84 × 69 × 71 mm de contenido

homogéneo denso, aspecto hemorrágico versus cistoadenoma, con escaso líquido libre, resto sin alteraciones. Se administraron 30 mg de ketorolaco endovenoso y se decidió ingresar para resolución quirúrgica vía laparoscópica alrededor de las 12:00 horas por sospecha de quiste ovárico torcido.

Figura N°1. Ecografía transvaginal.



Estructura tubular quística en región anexial izquierda, compatible con hidrosalpinx. Autorizado su uso por la paciente mediante consentimiento informado.

En el intraoperatorio se constató una lesión anexial paraovárica de 10 x 8 cm con torsión sobre su eje en tres vueltas, de contenido quístico, rojo violáceo, sugerente de hidrosalpinx, asociado a trompas uterinas seccionadas por salpingoligadura previa y ambos ovarios de morfología normal sin lesiones. Se realizó destorsión anexial, seguido de salpingectomía izquierda y extracción de lesión mediante bolsa endoscópica para estudio anatomopatológico. El procedimiento fue clasificado como cirugía limpia, sin incidentes.

La paciente presentó una buena evolución en su postoperatorio, sin dolor significativo ni dificultad en la deambulación, con buena tolerancia vía oral, en condiciones de egreso hospitalario al día siguiente, con indicación de control ambulatorio para revisión de resultado de biopsia en un mes.

La muestra consistió únicamente en trompa uterina izquierda, cuyo informe describió lo siguiente: a la macroscopía, trompa uterina de 5 x 1.8 x 1 cm con serosa opaca e irregular, aspecto hemorrágico y lumen dilatado, compatible con hidrosalpinx con ectasia vascular y signos de torsión. No obstante,

anexada a ella se observó un fragmento sacular de tejido pardo rojizo de 6 x 4 x 3.2 cm de superficie lisa externa e interna y sin contenido, indicativo de un cistoadenoma seroso con ectasia vascular

DISCUSIÓN

La torsión aislada de la trompa de Falopio es una entidad infrecuente, cuya baja incidencia dificulta tanto su reconocimiento como su diagnóstico preoperatorio. En la literatura se describe que esta patología representa menos del 1% de todas las emergencias ginecológicas agudas y solo alrededor del 3% de las torsiones anexiales reportadas^{11,12}. En este contexto, el caso presentado adquiere relevancia debido a que corresponde a una torsión anexial sobre un hidrosalpinx en una paciente con antecedente de salpingoligadura, condición descrita como un factor predisponente importante para el desarrollo de hidrosalpinx postquirúrgico y, secundariamente, de torsión tubaria.

Diversos estudios han propuesto que la salpingoligadura genera alteraciones anatómicas y funcionales de la tuba uterina, incluyendo obstrucción del lumen, compromiso del drenaje venoso y linfático, y pérdida parcial de su fijación anatómica, lo que facilita la dilatación quística y la movilidad anormal del remanente tubario¹³. Estas alteraciones aumentan el riesgo de hidrosalpinx, que a su vez se reconoce como el principal factor asociado a torsión aislada de la trompa¹⁴. El caso presentado coincide con estos mecanismos fisiopatológicos: la paciente presenta salpingoligadura previa y se encontró una tuba dilatada, lo que favoreció la torsión.

Desde el punto de vista clínico, el cuadro de la paciente fue característico de una torsión anexial: dolor abdominal súbito, intenso, asociado a náuseas y vómitos. Sin embargo, como ocurre en la mayoría de los casos publicados, la clínica no permitió diferenciar de forma concluyente las causas más frecuentes de abdomen agudo ginecológico, como torsión ovárica, quistes complicados o patología obstétrica¹⁵. La literatura señala que la torsión aislada de la trompa de Falopio se diagnostica preoperatoriamente en menos del 30% de los casos, y que el diagnóstico definitivo suele obtenerse en el intraoperatorio, tal como sucedió en esta paciente¹⁶.

La ecografía transvaginal, principal herramienta diagnóstica, puede mostrar una masa tubular quística y un ovario normal, hallazgos sugerentes, aunque poco específicos¹⁷. En este caso, la ecografía informaba una gran lesión quística anexial izquierda de aspecto hemorrágico versus cistoadenoma, lo que inicialmente orientó al equipo clínico hacia una torsión ovárica, una confusión frecuentemente descrita en múltiples revisiones y series de caso¹⁸. La visualización intraoperatoria de una tuba dilatada, violácea, de 10 x 8 cm y girada en tres vueltas permitió confirmar el diagnóstico de torsión de hidrosalpinx.

El manejo mediante laparoscopia constituye el estándar de oro actual, permitiendo diagnóstico definitivo y tratamiento simultáneo¹⁹. En la mayoría de los casos, incluida nuestra paciente, se realiza salpingectomía debido al compromiso isquémico del segmento tubario y a la poca funcionalidad del remanente incluso tras la destorsión²⁰.

Los hallazgos de este caso son consistentes con lo descrito por [Wang et al.](#), quienes evaluaron 218 pacientes con torsión anexial y demostraron que el abordaje laparoscópico se asocia a menor pérdida sanguínea, menor estancia hospitalaria y recuperación postoperatoria más rápida en comparación con la laparotomía, sin diferencias en complicaciones ni desenlaces reproductivos²¹. Los autores destacan que, incluso en casos de anexos con aspecto violáceo o comprometidos por isquemia, la destorsión seguida de una resección conservadora o cirugía funcional puede realizarse de manera segura gracias al efecto de la reperusión progresiva. Estas conclusiones refuerzan el enfoque aplicado en nuestra paciente, quien fue manejada mediante laparoscopia con destorsión inicial y posterior salpingectomía, logrando una recuperación óptima sin complicaciones postoperatorias, en línea con la evidencia contemporánea²².

Este caso enfatiza varios puntos clínicamente relevantes. Primero, refuerza la necesidad de considerar como diagnóstico diferencial la torsión de hidrosalpinx en mujeres con antecedente de esterilización quirúrgica que consultan por dolor abdominal agudo, aun cuando la ecografía sugiere una masa ovárica. Segundo, resalta el valor de la laparoscopia como herramienta tanto diagnóstica

como terapéutica. Finalmente, aporta evidencia sobre una patología infrecuente: revisiones recientes señalan la existencia de menos de 50 casos publicados a nivel mundial, por lo que cada reporte contribuye de manera significativa a la comprensión de esta entidad.

Como limitaciones, por un lado, el protocolo operatorio no especifica la realización de una inspección acuciosa sobre la viabilidad del ovario adyacente a la trompa uterina afectada. Por otro lado, la falta de seguimiento clínico a largo plazo posterior a la cirugía, lo que impide evaluar posibles secuelas tardías como dolor pélvico crónico, formación de adherencias o nuevas alteraciones tubarias. Esto reduce la capacidad de extrapolar el pronóstico más allá del postoperatorio inmediato. Sin embargo, la correlación clínica-quirúrgica es clara y refuerza la importancia del abordaje oportuno para evitar complicaciones como necrosis tubaria, infección secundaria o dolor crónico.

CONCLUSIÓN

El presente caso ilustra una complicación poco frecuente pero clínicamente relevante del hidrosalpinx post-salpingoligadura, destacando la torsión anexial como un diagnóstico diferencial en mujeres que consultan por dolor abdominal agudo. La baja incidencia de esta entidad, junto con su presentación clínica inespecífica y la limitada especificidad de las imágenes, explican que, en la mayoría de los casos, el diagnóstico definitivo solo se logre en el intraoperatorio.

Este caso enfatiza la importancia de mantener un alto índice de sospecha en pacientes con antecedente de esterilización quirúrgica, ya que la alteración de la anatomía tubaria posterior al procedimiento constituye un factor predisponente para el desarrollo de hidrosalpinx y, secundariamente, para la torsión. Del mismo modo, refuerza el rol de la laparoscopia como método de elección tanto para confirmar el diagnóstico como para resolver la patología, permitiendo un manejo seguro, mínimamente invasivo y con excelente recuperación postoperatoria.

Asimismo, este reporte contribuye a la literatura existente sobre una condición de escasa representación en publicaciones científicas, aportando evidencia clínica adicional que puede apoyar la toma de decisiones en escenarios similares. La difusión de casos como este permite sensibilizar a los equipos de salud respecto a diagnósticos infrecuentes, pero potencialmente graves, y favorece un abordaje oportuno que minimiza las posibles complicaciones.

Finalmente, la presentación de este caso subraya la necesidad de continuar investigando acerca de las secuelas a largo plazo del hidrosalpinx post esterilización, los factores que aumentan el riesgo de torsión y los criterios que permitan mejorar su sospecha preoperatoria. Reforzar estos aspectos contribuirá a optimizar el manejo clínico de esta patología y a mejorar los resultados para las pacientes.

REFERENCIAS BIBLIOGRÁFICAS

- [1] Vargas-Flores J, García-López S, López-Ramírez A, Ramírez-Rodríguez M. Torsión aislada de la trompa de Falopio como causa de abdomen agudo: reporte de tres casos. *Ginecol Obstet Mex* [Internet]. 2021;89(6):480-7. Disponible en: <https://doi.org/10.24245/gom.v89i6.5004>
- [2] Varghese S, Seldon Y, Raperport C, Rinne N, Patel K, Zaid RZ. Isolated fallopian tube torsion: a systematic review of case reports. *Eur J Obstet Gynecol Reprod Biol* [Internet]. 2024;296:140-147. Disponible en: <https://doi.org/10.1016/j.ejogrb.2024.02.050>
- [3] Marín Rincón GM, Fernández JÁ. Torsión aislada de trompa de Falopio en niñas prepúberes. *Repertorio Med Cir* [Internet]. 2019. Disponible en: <https://revistas.fucsalud.edu.co/index.php/repertorio/article/view/904>
- [4] Morse AN, Schroeder CB, Magrina JF, Webb MJ, Wollan PC, Yawn BP. The risk of hydrosalpinx formation and adnexectomy following tubal ligation and subsequent hysterectomy: a historical cohort study. *Am J Obstet Gynecol* [Internet]. 2006;194(5):1273-76. Disponible en: <https://doi.org/10.1016/j.ajog.2005.11.014>
- [5] Ottesen B, Shokouh-Amiri MH, Hoffmann J. Torsion of the fallopian tube following tubal sterilization by electrocoagulation via a laparoscope. *Eur J Obstet Gynecol Reprod Biol* [Internet]. 1985;19(5):297-300. Disponible en: [https://doi.org/10.1016/0028-2243\(85\)90044-9](https://doi.org/10.1016/0028-2243(85)90044-9)
- [6] Jajoo S, Jajoo S, Naval R. Isolated unilateral hydrosalpinx torsion in a post-tubal ligation patient: a case report and review of literature. *Cureus* [Internet]. 2024;16(3):e56351. Disponible en: <http://doi.org/10.7759/cureus.56351>
- [7] Franco PN, García-Baizán A, Aymerich M, Maino C, Frade-Santos S, Ippolito D, Otero-García M. Gynaecological causes of acute pelvic pain: common and not-so-common imaging findings. *Life (Basel)* [Internet]. 2023;13(10). Disponible en: <https://doi.org/10.3390/life13102025>
- [8] Nissi R, Santala M, Talvensaaari-Mattila A. Histological findings of patients with adnexal torsion who underwent surgical treatment: short reminder. *Gynecol Surg* [Internet]. 2020;17:12. Disponible en: <https://doi.org/10.1186/s10397-020-01081-4>
- [9] Losa-Pajares EM, Villar-Jiménez R, González-López AB, González de Merlo G. Torsión anexial: experiencia en el Complejo Hospitalario Universitario de Albacete. *Prog Obstet Ginecol* [Internet]. 2011;54(7):363-7. Disponible en: <https://doi.org/10.1016/j.pog.2011.03.003>
- [10] American College of Obstetricians and Gynecologists (ACOG) Committee Opinion No. 783 — Adnexal torsion in adolescents. *Obstet Gynecol*. 2019;134(2):e56–63.
- [11] Jain N, Manchanda R, Chitra S, Lekhi A. Isolated fallopian tube torsion: a rare occurrence. *International Journal of Medical Research Prof* [Internet]. 2016. Disponible en: <https://doi.org/10.21276/ijmrp.2016.2.3.046>
- [12] Comerici JT Jr, Licciardi F, Bergh PA, Gregori C, Breen JL. Isolated torsion of the fallopian tube. *Obstet Gynecol*. 1997;89(5 Pt 2):593-5.
- [13] Berek JS, editor. *Novak's Gynecology*. 16th ed. Philadelphia: Wolters Kluwer; 2020. Chapter: Adnexal torsion.

[14] Huang SC, Wang CJ, Chou CY, Yu MH. Isolated torsion of the fallopian tube: a rare cause of acute abdomen. J Obstet Gynaecol Res [Internet]. 2010;36(3):599–602.

[15] Bouguizane S, Naouar S, Kchaou W, et al. Adnexal torsion: a report of 135 cases. J Gynecol Obstet Hum Reprod [Internet]. 2019;48(3):157-60. Disponible en: <https://europepmc.org/article/med/14593299>

[16] Oelsner G, Shashar D. Adnexal torsion. Clin Obstet Gynecol [Internet]. 2006;49(3):459-63. Disponible en: https://journals.lww.com/clinicalobgyn/abstract/2006/09000/adnexal_torsion.6.aspx

[17] Peña JE, Ufberg D, Cooney N, Denis AL. Usefulness of Doppler in the diagnosis of ovarian torsion. Fertil Steril [Internet]. 2000;73(6):1047-50. Disponible en: [https://doi.org/10.1016/S0015-0282\(00\)00487-8](https://doi.org/10.1016/S0015-0282(00)00487-8)

[18] Huchon C, Fauconnier A. Adnexal torsion: a literature review. Eur J Obstet Gynecol Reprod Biol [Internet]. 2010;150(1):8-12. Disponible en: <https://doi.org/10.1016/j.ejogrb.2010.02.006>

[19] Bernardus RE, van der Slikke JW, Roex AJ, Dony JM. Torsion of the fallopian tube: some considerations on its etiology. Obstet Gynecol [Internet]. 1984;64(5):675-8. Disponible en: https://journals.lww.com/greenjournal/abstract/1984/11000/Torsion_of_the_Fallopian_Tube_Some_Considerations.16.aspx

[20] Krissi H, Shalev J, Bar-Hava I, Langer R, Herman A, Kaplan B. Fallopian tube torsion: laparoscopic evaluation and treatment. J Am Assoc Gynecol Laparosc. 2001;8(4):502–506. Disponible en: <https://www.jabfm.org/content/14/4/274.short>