Caso Clínico

Presentación atípica de carcinoma endometrial de alto grado en una mujer joven con discapacidad intelectual: a propósito de un caso

High-grade endometrioid endometrial carcinoma in a young woman with intellectual disability: a case report

Aníbal Montoya Cerda, Sofía Contreras Tapia, Amanda Vilches Cerda, Fernanda Gálvez Sánchez.

REVISTA ANDES

Citar como: Montoya Cerda, A., Contreras Tapia, S., Vilches Cerda, A., y Gálvez Sánchez, F. Presentación atípica de carcinoma endometrial de alto grado en una mujer joven con discapacidad intelectual: a propósito de un caso. *Revista Andes* [Internet]. 2026. Disponible en: https://revista-andes.cl/ojs/index.php/inicio/article/view/156

Recibido	:	16/08/2026
Aceptado	:	05/11/2026
Publicado	:	23/11/2026

© Los autores, 2026.
Este es un artículo publicado de acceso abierto, bajo licencia de Creative Commons Attribution, que permite el uso, distribución y reproducción en cualquier medio, sin restricciones, siempre que el trabajo original sea correctamente citado.

Los autores declaran no poseer conflictos de interés.

No se declaran fuentes de financiamiento.

*Correspondencia:
Aníbal Montoya C.
anibalmontoya04@gmail.com

RESUMEN

Introducción: El cáncer de endometrio es infrecuente antes de los 40 años. En mujeres con discapacidad intelectual (DI), las barreras comunicacionales y las dificultades en la exploración clínica pueden dificultar la evaluación diagnóstica oportuna. **Caso clínico:** Mujer de 36 años, nuligesta, nulicoita, con DI secundaria a meningitis en la infancia, epilepsia, obesidad y miomatosis uterina, que consultó reiteradamente en urgencias por dolor pélvico intenso y metrorragia escasa. La escasa cooperación impidió una evaluación ginecológica concluyente. La tomografía computarizada (TC) y resonancia magnética (RM) evidenciaron una masa uterina infiltrativa y necrótica de 14 cm con adenopatías retroperitoneales. Por las características imagenológicas se planteó como diagnóstico presuntivo un carcinosarcoma uterino. Se realizó cirugía citorreductora (histerectomía total con salpingooforectomía bilateral, linfadenectomía pélvica y lumboaórtica y omentectomía). El informe anatomopatológico confirmó un carcinoma endometrial endometrioide de alto grado (FIGO G3) con invasión transmural completa, permeación angiolinfática/perineural y metástasis ganglionares lumboaórticas (estadio IIIC2ii). Se documentó enfermedad ganglionar persistente, cuya irresecabilidad se constató durante una segunda laparotomía. Posteriormente inició quimioterapia sistémica y se mantiene en seguimiento oncológico y paliativo, con reevaluación pendiente por ganglios irresecables. No se completó el estudio molecular MMR/POLE por falta de disponibilidad. **Conclusión:** El carcinoma endometrioide puede presentar un comportamiento agresivo incluso en mujeres jóvenes. El caso resalta la importancia de la sospecha clínica temprana sobre todo en pacientes con DI, el uso protocolizado de estudios avanzados y la necesidad de disponer de acceso a estudios de subtipificación molecular en la red asistencial para un abordaje y manejo adecuados.

Palabras clave: *Neoplasias endometriales; Carcinoma endometrioide; Discapacidad intelectual; Síndrome de Lynch; Informes de casos.*

ABSTRACT

Introduction: *Endometrial cancer is uncommon in women younger than 40 years. In women with intellectual disability (ID), communication barriers and difficulties during clinical examination may hinder timely diagnostic assessment.* ***Case report:*** *A 36-year-old nulligravid, sexually inactive woman with ID secondary to childhood meningitis, epilepsy, obesity, and uterine myomatosis presented repeatedly to the emergency department with severe pelvic pain and mild vaginal bleeding. Limited cooperation prevented a conclusive gynecological examination. Computed tomography (CT) and magnetic resonance imaging (MRI) revealed a 14-cm infiltrative and necrotic uterine mass with retroperitoneal lymphadenopathy. Based on the imaging findings, uterine carcinosarcoma was initially suspected. Cytoreductive surgery was performed, including total hysterectomy with bilateral salpingo-oophorectomy, pelvic and para-aortic lymphadenectomy, and omentectomy. Histopathological examination confirmed high-grade endometrioid endometrial carcinoma (FIGO grade 3), with complete transmural myometrial invasion, lymphovascular and perineural invasion, and para-aortic lymph node metastases (FIGO 2023 stage IIIC2ii). Persistent nodal disease was documented during follow-up, and unresectability was confirmed during a second laparotomy. Systemic chemotherapy was subsequently initiated, and the patient remained under oncological and palliative care follow-up, pending reassessment of the unresectable nodal disease. Molecular testing for mismatch repair (MMR) deficiency and POLE mutations could not be completed due to lack of availability.* ***Conclusion:*** *Endometrioid carcinoma may exhibit aggressive behavior even in young women. This case highlights the importance of early clinical suspicion, particularly in patients with ID, the protocol-based use of advanced diagnostic studies, and the need to improve access to molecular subtyping across healthcare networks to support appropriate oncological assessment and management.*

Keywords: *Endometrial neoplasms; Endometrioid carcinoma; Intellectual disability; Lynch syndrome; Case reports.*

Introducción

El cáncer de endometrio representa la neoplasia ginecológica maligna con mayor incidencia en los países de altos ingresos. Aunque su presentación predomina en mujeres posmenopáusicas, con una edad media al diagnóstico cercana a los sesenta años[1], aproximadamente entre el 20 % y el 25 % de los casos se manifiesta en pacientes premenopáusicas, y solo un 4 % se diagnostica en mujeres menores de 40 años[2]. El subtipo endometrioide, que constituye la variante histológica más prevalente, se relaciona con la exposición prolongada a estrógenos no contrarrestados; la obesidad y la nuliparidad representan factores predisponentes ampliamente reconocidos[1,2,3].

La detección oportuna de esta patología puede presentar dificultades adicionales en poblaciones en situación de vulnerabilidad. Las personas con discapacidad intelectual (DI) enfrentan barreras comunicacionales, dificultades para expresar o localizar síntomas y dependencia de terceros durante el proceso asistencial[4]. Estas barreras pueden contribuir a desigualdades en el acceso a la atención oncológica y a sus resultados[5]. Por otra parte, la clasificación FIGO 2023 permite caracterizar la extensión de la enfermedad y establecer su estadio, elementos fundamentales para orientar el manejo clínico[6].

En mujeres jóvenes, el carcinoma endometrial suele diagnosticarse en estadios tempranos y con histologías de bajo grado, permitiendo incluso considerar estrategias conservadoras de fertilidad en pacientes cuidadosamente seleccionadas[7,8]. En contraste, el presente caso describe una mujer de 36 años con DI y carcinoma endometrioide de alto grado, cuya presentación locorregional avanzada, apariencia imagenológica agresiva y evolución clínica desfavorable constituyen características poco habituales para su grupo etario. La sospecha inicial de leiomiosarcoma o carcinosarcoma también ilustra las dificultades de caracterización preoperatoria asociadas a la superposición de hallazgos imagenológicos entre distintas neoplasias uterinas[9,10].

El objetivo de este reporte es describir los hallazgos clínicos, imagenológicos y anatomopatológicos de esta presentación, destacando las dificultades de caracterización histológica preoperatoria, la necesidad de adaptar la evaluación ginecológica a pacientes con discapacidad intelectual y la relevancia de la clasificación molecular para orientar el manejo oncológico.

Presentación del caso

Mujer de 36 años, nuligesta y nulicoita, con discapacidad intelectual secundaria a meningitis infantil, epilepsia tratada con carbamazepina, ácido valproico y levetiracetam, anemia y obesidad (IMC 34,3 kg/m²), sin antecedentes familiares oncológicos conocidos. Presentaba síntomas ginecológicos de duración imprecisa y consultas reiteradas. Su madre refirió miomatosis uterina, con lesión de aproximadamente 5 cm sin imágenes disponibles, y uso de medroxiprogesterona inyectable por sangrado abundante.

Fue derivada tras tres consultas de urgencia en menos de 24 horas por dolor abdominopélvico intenso y sangrado genital escaso. Se intentó sondaje por sospecha de retención urinaria, sin débito inicial. Ingresó afebril (36,9 °C), hemodinámicamente estable (129/82 mmHg, 90 latidos/min), con dolor en fosa ilíaca derecha sin irritación peritoneal. No toleró examen especular, bimanual ni ecografía transvaginal. Presentaba hemoglobina 9,7 g/dL, leucocitos 15.400/µL, plaquetas 529.000/µL, PCR 168,3 mg/L y creatinina 0,51 mg/dL. La TC abdominopélvica evidenció masa uterina infiltrativa de 13 × 9 × 9 cm y adenopatías lateroaórtica izquierda (22 × 17 mm) e ilíaca externa derecha (22 × 28 mm).

Fue hospitalizada ante la sospecha de sobreinfección tumoral, recibiendo ceftriaxona, metronidazol y analgesia intravenosa. La ecografía transabdominal mostró un útero de aproximadamente 708 mL, miometrio heterogéneo con imágenes sugerentes de miomas, vascularización Doppler grado 3 y engrosamiento endometrial de hasta 22 mm. La evaluación psicosocial identificó una red de apoyo familiar adecuada y ausencia de controles preventivos regulares. Durante la hospitalización presentó un episodio de mayor sangrado genital con expulsión de coágulos, tratado con ácido tranexámico. La resonancia magnética (RM) pélvica realizada bajo sedación evidenció una masa uterina de 14 × 11 × 6,8 cm, con necrosis central, restricción en difusión, infiltración transmural completa y extensión transerosa, asociada a adenopatías ilíacas bilaterales y

ascitis laminar discreta (*Figura N°1*). Los hallazgos plantearon como diagnósticos diferenciales leiomiosarcoma y carcinosarcoma uterino. La TC de tórax no evidenció enfermedad metastásica. Tras presentar mejoría clínica, fue dada de alta con planificación de resolución quirúrgica.

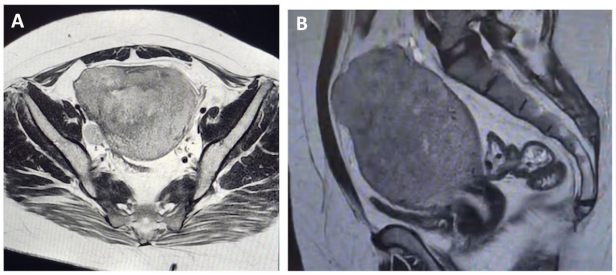

Figura N°1. *Resonancia magnética de pelvis con contraste realizada bajo sedación.* ***A:*** *Corte axial en ponderación T2 que muestra voluminosa masa heterogénea uterina ocupando la cavidad pelviana.* ***B:*** *Corte sagital en T2 que evidencia lesión neoplásica de 14 × 11 × 6,8 cm con necrosis central y disrupción transerosa. Uso cedido mediante consentimiento informado.*

El caso fue evaluado por el comité oncológico, que indicó resolución quirúrgica y reevaluación posterior con el estudio anatomopatológico definitivo. Si bien no se documentó biopsia endometrial preoperatoria ni el motivo específico de su omisión, la limitada tolerancia al abordaje transvaginal en esta paciente sin coitarquia y la sospecha imagenológica de una neoplasia predominantemente miometrial podrían haber influido en la estrategia preoperatoria.

Se realizó histerectomía total abdominal, salpingooforectomía bilateral, linfadenectomías pélvica y lumboaórtica selectivas y omentectomía infracólica. Durante la intervención se evidenció disrupción de la serosa uterina por tejido tumoral, adherencia del anexo izquierdo al colon y compromiso tumoral macroscópico del anexo derecho. La muestra pesó 679 g y presentó una lesión polipoide endometrial de 3,5 × 2,5 cm, en continuidad con una masa miometrial multinodular de 12 × 8,8 × 8 cm (*Figuras N°2 y N°3*). El estudio histopatológico confirmó carcinoma endometrioide de alto grado (FIGO G3), con diferenciación escamosa focal, necrosis aproximada del 20 %, infiltración miometrial transmural completa, invasión linfovascular y perineural, compromiso del parametrio izquierdo y tejidos anexiales derechos y contacto tumoral con el margen radial. El cuello uterino, istmo, margen vaginal y omento se encontraban libres de neoplasia. El estudio ganglionar demostró metástasis en un ganglio pélvico derecho (1/1; 2 cm) y cuatro ganglios lumboaórticos (4/15; hasta 2,1 cm), con extensión extracapsular en uno de ellos. Los ganglios pélvicos izquierdos fueron negativos (0/3).



Figura N°2. *Pieza macroscópica de histerectomía total con salpingooforectomía bilateral (peso: 679 g). Superficie externa que exhibe marcada deformidad anatómica y contornos multinodulares- Uso cedido mediante consentimiento informado.*



Figura N°3. *Corte sagital macroscópico de la pieza quirúrgica. Masa tumoral miometrial pobremente delimitada de 12 × 8,8 × 8 cm en continuidad con lesión polipoide endometrial, con extensas áreas de necrosis y hemorragia. Uso cedido mediante consentimiento informado.*

La inmunohistoquímica mostró positividad para E-cadherina, receptores de estrógeno y AMACR; negatividad para CD10 y napsina A; expresión de p63 restringida a áreas de diferenciación escamosa; patrón p53 de tipo salvaje y expresión focal de p16. Se estableció estadio FIGO 2023 IIIC2ii. No fue posible realizar la evaluación de proteínas reparadoras del ADN (MMR) ni el estudio mutacional de POLE debido a su falta de disponibilidad en el centro asistencial.

El postoperatorio cursó con anemia y oliguria transitoria. La urotomografía mostró dos hematomas (30 × 40 y 20 × 30 mm), sin sangrado activo, y adenopatía ilíaca externa derecha persistente (24 × 32 mm). Recibió hierro intravenoso y antibióticos por elevación inflamatoria, con descenso de PCR de 214,6 a 25,3 mg/L. Evolucionó favorablemente y egresó con seguimiento oncológico.

Posteriormente, el comité indicó radioterapia con intención curativa concomitante con quimioterapia, seguida de quimioterapia sistémica, además de cuidados paliativos integrales. En la evaluación inicial presentaba ECOG 2, EVA 0/10 y apoyo familiar adecuado; ambos tratamientos oncológicos seguían pendientes.

Ante la persistencia de enfermedad ganglionar pélvica, se realizó una segunda laparotomía exploradora con intención de linfadenectomía, que no pudo completarse debido a la irresecabilidad de las adenopatías. La evolución postoperatoria fue favorable, permitiendo el alta hospitalaria. Una evaluación tomográfica posterior evidenció persistencia de adenopatía ilíaca derecha y pequeñas colecciones posquirúrgicas.

Durante el seguimiento posterior se documentó quimioterapia sistémica en curso y evaluación neurológica por episodios breves de desconexión. Se mantuvo tratamiento antiepiléptico con carbamazepina 800 mg/día, ácido valproico 1.800 mg/día y levetiracetam 1 g cada 12 horas. Ante la enfermedad ganglionar irresecable, permanecía pendiente una nueva evaluación por comité oncológico para definir la estrategia terapéutica. En la *Tabla N°1* se presenta cronológicamente la evolución clínica de la paciente.

Fecha	Evento
17-25/11/2025	Consulta inicial, hospitalización, estudio diagnóstico con tomografía y resonancia bajo sedación.
03/12/2025	Comité oncológico indica cirugía.
09/12/2025	Cirugía citorreductora y confirmación histológica posterior.
21/01/2026	Indicación de radioquimioterapia; no consta ejecución.
28/04/2026	Segunda laparotomía: enfermedad ganglionar irresecable.
14/08/2026	Quimioterapia documentada.

Tabla N°1. *Cronología del proceso diagnóstico y tratamiento.*

Discusión

El carcinoma endometrioide es la neoplasia endometrial más habitual y la paciente presentaba factores predisponentes clásicos como obesidad y nuliparidad[1]. No obstante, su presentación y evolución en este caso fueron marcadamente atípicos: solo el 4 % de estos cánceres ocurre en menores de 40 años[2]. En este grupo etario, las lesiones suelen diagnosticarse en estadios precoces, con bajo grado histológico y tasas de sobrevida global a largo plazo superiores al 90-97 %[7,8]. En contraste, la paciente debutó con una masa de 14 cm, invasión transmural completa y metástasis retroperitoneales lumboaórticas. Esta agresividad inusual motivó una sospecha preoperatoria de sarcoma uterino o carcinosarcoma en la RM[9,10], lo que pone de manifiesto que un comportamiento invasivo no excluye las histologías epiteliales clásicas y que el estudio anatomopatológico continúa siendo el pilar diagnóstico definitivo.

De acuerdo con la clasificación FIGO 2023, la presencia de macrometástasis en ganglios lumboaórticos define un estadio avanzado IIIC2ii[11]. Aunque en estadios avanzados los perfiles moleculares no modifican el estadio anatómico asignado[6,11], las guías ESGO/ESTRO/ESP exigen su determinación integral para planificar esquemas terapéuticos adyuvantes[1,12]. El inmunoperfil descartó estirpes de células claras y serosas[13], y el patrón p53 salvaje excluyó el subgrupo p53abn[12,13]. Sin embargo, conforme al algoritmo jerárquico ProMisE, la evaluación del estado mutacional de POLE resulta prioritaria para completar la caracterización[12,14,15].

La no determinación inicial de POLE y proteínas reparadoras del ADN (*MMR*) reflejó barreras de estandarización asistencial aún presentes en el sistema público chileno, donde históricamente se han priorizado criterios morfológicos clásicos conforme a consensos locales previos[16,17]. La evaluación de MMR también puede orientar la selección de inmunoterapia en enfermedad avanzada[12] y el estudio del síndrome de Lynch, especialmente por la edad de presentación, sin implicar necesariamente una predisposición hereditaria[18]. Su desconocimiento impide valorar estas implicancias en esta paciente, ya que identificar oportunamente este perfil optimiza la terapia sistémica, posibilita la instauración de una vigilancia endoscópica preventiva de neoplasias sincrónicas o

metacrónicas y orienta la consejería genética familiar[12,13,18].

La discapacidad intelectual plantea desafíos específicos en la comunicación, evaluación clínica y continuidad asistencial, requiriendo estrategias individualizadas y redes de apoyo[19,20,21]. En esta paciente, las dificultades para completar la exploración ginecológica y la ecografía transvaginal hicieron necesaria una resonancia magnética bajo sedación. La participación materna facilitó la anamnesis y el seguimiento. Asimismo, la valoración del dolor y las decisiones terapéuticas requieren adaptaciones comunicacionales y coordinación interdisciplinaria[4,19,20]. Este caso destaca la importancia de una atención oncológica accesible, sin establecer una relación causal entre discapacidad, estadio tumoral y evolución clínica.

Conclusión

El carcinoma endometrial en mujeres jóvenes puede cursar con una presentación biológica e imagenológica agresiva. Este caso destaca la importancia de adaptar la evaluación ginecológica a pacientes con discapacidad intelectual, especialmente ante barreras comunicacionales y dificultades durante la exploración física. Asimismo, resalta la necesidad de una caracterización histopatológica y molecular integral para orientar las decisiones terapéuticas.

Limitaciones

El carácter retrospectivo del reporte y la disponibilidad parcial de registros limitaron la reconstrucción del seguimiento oncológico. No fue posible completar la clasificación molecular mediante estudios MMR y POLE debido a su falta de disponibilidad institucional. Asimismo, la ausencia de información detallada sobre los esquemas de quimioterapia y la administración de radioterapia impidió evaluar objetivamente la respuesta terapéutica y establecer el desenlace oncológico posterior.

Consideraciones éticas

La madre, representante legal de la paciente, otorgó consentimiento informado escrito para la publicación del caso. Los antecedentes clínicos y las imágenes fueron anonimizados para resguardar su confidencialidad.

Referencias Bibliográficas

1. Concin N, Matias-Guiu X, Cibula D, Colombo N, Creutzberg CL, Ledermann J, et al. ESGO-ESTRO-ESP guidelines for the management of patients with endometrial carcinoma: update 2025. Lancet Oncol. 2025;26(8):e423–e435. Disponible en: https://doi.org/10.1016/S1470-2045(25)00167-6

2. Bassette E, Ducie JA. Endometrial Cancer in Reproductive-Aged Females: Etiology and Pathogenesis. Biomedicines. 2024;12(4):886. Disponible en: https://doi.org/10.3390/biomedicines12040886

3. Uccella S, Zorzato PC, Dababou S, Bosco M, Torella M, Braga A, et al. Conservative Management of Atypical Endometrial Hyperplasia and Early Endometrial Cancer in Childbearing Age Women. Medicina (Kaunas). 2022;58(9):1256. Disponible en: https://doi.org/10.3390/medicina58091256

4. Ciccone O, Lepri A, Zaffini O, Camanni G, Vallasciani M, Baglioni A, et al. Pain assessment in people with intellectual disability improving skills of health and educational personnel at Istituto Serafico of Assisi, Italy. Psychiatr Danub. 2023;35(Suppl 3):42–52.

5. Yang Y, Afshar N, Butchart J, Sully A, Bergin RJ, Kavanagh A, et al. Cancer inequalities experienced by people with disability: a systematic review. Disabil Health J. 2025;18(4):101851. Disponible en: https://doi.org/10.1016/j.dhjo.2025.101851

6. García Bolado A, Julián Gómez E, Val Garijo D. Staging of endometrial cancer. An illustrated guide to understand and apply the 2023 FIGO system. Radiologia (Engl Ed). 2025;67(6):101620. Disponible en: https://doi.org/10.1016/j.rxeng.2025.101620

7. Mutlu L, Manavella DD, Gullo G, McNamara B, Santin AD, Patrizio P. Endometrial Cancer in Reproductive Age: Fertility-Sparing Approach and Reproductive Outcomes. Cancers (Basel). 2022;14(21):5187. Disponible en: https://doi.org/10.3390/cancers14215187

8. Contreras NA, Sabadell J, Verdaguer P, Julià C, Fernández-Montolí ME. Fertility-Sparing Approaches in Atypical Endometrial Hyperplasia and Endometrial Cancer Patients: Current Evidence and Future

Directions. Int J Mol Sci. 2022;23(5):2531. Disponible en: https://doi.org/10.3390/ijms23052531

9. Lakhman Y, Reinhold C. Malignant Diseases of the Uterus. En: Hodler J, Kubik-Huch RA, von Schulthess GK, editores. Diseases of the Abdomen and Pelvis 2018-2021. Cham: Springer; 2018. p. 197–206. Disponible en: https://doi.org/10.1007/978-3-319-75019-4_18

10. Huang YT, Huang YL, Ng KK, Lin G. Current status of magnetic resonance imaging in patients with malignant uterine neoplasms: A review. Korean J Radiol. 2019;20(1):18–33. Disponible en: https://doi.org/10.3348/kjr.2018.0090

11. Berek JS, Matias-Guiu X, Creutzberg C, Fotopoulou C, Gaffney D, Kehoe S, et al. FIGO staging of endometrial cancer: 2023. Int J Gynaecol Obstet. 2023;162(2):383–394. Disponible en: https://doi.org/10.1002/ijgo.14923

12. Galant N, Krawczyk P, Monist M, Obara A, Gajek Ł, Grenda A, et al. Molecular Classification of Endometrial Cancer and Its Impact on Therapy Selection. Int J Mol Sci. 2024;25(11):5893. Disponible en: https://doi.org/10.3390/ijms25115893

13. Wong RWC, Palicelli A, Hoang L, Singh N. Interpretation of p16, p53 and mismatch repair protein immunohistochemistry in gynaecological neoplasia. Diagn Histopathol. 2020;26(6):257–277. Disponible en: https://doi.org/10.1016/j.mpdhp.2020.03.002

14. Jumaah AS, Al-Haddad HS, McAllister KA, Yasseen AA. The clinicopathology and survival characteristics of patients with POLE proofreading mutations in endometrial carcinoma: A systematic review and meta-analysis. PLoS One. 2022;17(2):e0263585. Disponible en: https://doi.org/10.1371/journal.pone.0263585

15. Talhouk A, McConechy MK, Leung S, Li-Chang HH, Kwon JS, Melnyk N, et al. A clinically applicable molecular-based classification for endometrial cancers. Br J Cancer. 2015;113(2):299–310. Disponible en: https://doi.org/10.1038/bjc.2015.190

16. Rama de Ginecología Oncológica, Sociedad Chilena de Obstetricia y Ginecología (SOCHOG). Protocolo Guía Manejo Cáncer de Endometrio: Consenso Rama Ginecología Oncológica. Santiago: SOCHOG; 2018.

17. Cuello-Fredes M. Advances in diagnosis and characterization of endometrial cancer: a benefit for our patients that we still owe them. Rev Chil Obstet Ginecol. 2023;88(4):193–195. Disponible en: https://doi.org/10.24875/RECHOG.M23000062

18. Coletta AM, Peterson SK, Gatus LA, Krause KJ, Schembre SM, Gilchrist SC, et al. Energy Balance Related Lifestyle Factors and Risk of Endometrial and Colorectal Cancer among Individuals with Lynch Syndrome: A Systematic Review. Fam Cancer. 2019;18(4):399–420. Disponible en: https://doi.org/10.1007/s10689-019-00135-7

19. Singh Shrestha P, Ishak A, Maskey U, Neupane P, Sarwar S, Desai S, et al. Challenges in Providing Reproductive and Gynecologic Care to Women With Intellectual Disabilities: A Review of Existing Literature. J Fam Reprod Health. 2022;16(1):9–15. Disponible en: https://doi.org/10.18502/jfrh.v16i1.8589

20. Power R, David M, Strnadová I, Touyz L, Basckin C, Loblinzk J, et al. Cervical screening participation and access facilitators and barriers for people with intellectual disability: a systematic review and meta-analysis. Front Psychiatry. 2024;15:1379497. Disponible en: https://doi.org/10.3389/fpsyt.2024.1379497

21. Joshi PG, Joshi GA. Study of gynecological health of women with disabilities. Int J Reprod Contracept Obstet Gynecol. 2019;8(11):4383–4386. Disponible en: https://doi.org/10.18203/2320-1770.ijrcog20194860