Caso Clínico

Síndrome de BRASH: una entidad infradiagnosticada. Reporte de un caso clínico

BRASH syndrome: an underdiagnosed condition. A clinical case report

Silvana Villalobos Pérez, Valentina Pineda Báez, Barbara Fuentes Morales, Andrés García Maraboli, Wladimir Carquín Gallardo.

REVISTA ANDES

Citar como: Villalobos Pérez, S., Pineda Báez, V., Fuentes Morales, B., García Maraboli, A., y Carquín Gallardo, W. Síndrome de BRASH: una entidad infradiagnosticada. Reporte de un caso clínico. *Revista Andes* [Internet]. 2026. Disponible en: https://revista-andes.cl/ojs/index.php/inicio/article/view/148

Recibido	:	15/08/2026
Aceptado	:	23/10/2026
Publicado	:	23/11/2026

© Los autores, 2026.
Este es un artículo publicado de acceso abierto, bajo licencia de Creative Commons Attribution, que permite el uso, distribución y reproducción en cualquier medio, sin restricciones, siempre que el trabajo original sea correctamente citado.

Los autores declaran no poseer conflictos de interés.

No se declaran fuentes de financiamiento.

*Correspondencia:
Silvana Villalobos P.
silvana.villalobos@usach.cl

RESUMEN

El síndrome de BRASH es una entidad clínica potencialmente mortal que se produce por la interacción entre la insuficiencia renal, hiperpotasemia y el uso de fármacos bloqueadores del nodo auriculoventricular (AV). Se caracteriza por un conjunto de hallazgos clínicos tales como bradicardia, insuficiencia renal, bloqueo AV, shock e hiperpotasemia, los cuales pueden potenciarse entre sí y generar un deterioro clínico rápidamente progresivo.

Se presenta el caso de una paciente de 87 años con múltiples antecedentes médicos, entre ellos hipertensión arterial (HTA), diabetes mellitus tipo 2 no insulino requirente (DMII NIR), enfermedad renal crónica (ERC), fibrilación auricular (FA) y daño hepático crónico (DHC), quien consulta en el Servicio de Urgencias por hipotensión y compromiso de conciencia. Se realiza ECG que destaca taquiarritmia en ritmo de flutter auricular, por lo que se inicia tratamiento con verapamilo endovenoso, evolucionando con bradicardia severa e hipotensión refractaria. Los exámenes de laboratorio evidencian una injuria renal aguda (BUN 43,5 mg/dL, creatinina 2,26 mg/dL, VFG 20 mL/min) sobre crónica asociada a hiperpotasemia severa (6,76 mmol/L), compatible con un síndrome de BRASH.

A pesar de ser una entidad potencialmente grave, el síndrome de BRASH puede pasar inadvertido en la práctica clínica. Su reconocimiento precoz permite contribuir al diagnóstico y manejo clínico oportuno en pacientes con deterioro hemodinámico, alteración de la función renal e hiperpotasemia expuestos a fármacos bloqueadores del nodo AV.

Palabras clave: *Bradicardia; Bloqueo atrioventricular; Insuficiencia renal crónica; Hiperpotasemia.*

ABSTRACT

BRASH syndrome is a potentially life-threatening clinical condition caused by the interaction between renal failure, hyperkalemia, and the use of atrioventricular (AV) node-blocking drugs. It is characterized by a set of clinical findings such as bradycardia, renal failure, AV block, shock, and hyperkalemia, which can exacerbate one another and lead to rapidly progressive clinical deterioration.

We present the case of an 87-year-old female patient with a multiple medical history, including hypertension (HTN), non-insulin-dependent type 2 diabetes mellitus (T2DM NIR), chronic kidney disease (CKD), atrial fibrillation (AF), and chronic liver disease (CLD), who presented to the Emergency Department with hypotension and altered mental status. An ECG revealed tachyarrhythmia in the form of atrial flutter, prompting the initiation of intravenous verapamil; however, the patient subsequently developed severe bradycardia and refractory hypotension. Laboratory tests revealed acute kidney injury (BUN 43.5 mg/dL, creatinine 2.26 mg/dL, eGFR 20 mL/min) superimposed on chronic kidney disease, associated with severe hyperkalemia (6.76 mmol/L), consistent with BRASH syndrome.

Although it is a potentially serious condition, BRASH syndrome can go unrecognized in clinical practice. Early recognition of this syndrome facilitates timely diagnosis and clinical management in patients with hemodynamic compromise, impaired renal function, and hyperkalemia who are exposed to AV node-blocking drugs.

Keywords: *Bradycardia; Atrioventricular block; Chronic kidney disease; Hyperkalemia.*

Introducción

El síndrome de BRASH, del acrónimo en inglés de *Bradycardia, Renal failure, AV nodal blockade, Shock and Hyperkalemia*, corresponde a una entidad clínica caracterizada por la interacción sinérgica entre la hiperpotasemia y los fármacos bloqueadores del nodo AV, que puede generar una bradicardia más intensa, que a la esperada por cada factor de manera aislada, particularmente en pacientes con deterioro de la función renal previo[1]. La bradicardia puede reducir el gasto cardíaco y la perfusión renal, contribuyendo al desarrollo o agravamiento de la disfunción renal. A su vez, este puede disminuir la excreción de potasio y contribuir a la progresión de la hiperpotasemia, perpetuando el círculo fisiopatológico del síndrome. Esta interacción puede contribuir a un deterioro hemodinámico progresivo, hasta el shock y disfunción multiorgánica en casos más graves[1,2].

El síndrome de BRASH fue descrito formalmente por Farkas et al. en 2016 y se ha reconocido como una causa potencialmente reversible de bradicardia e inestabilidad hemodinámica[1,6,7]. Su prevalencia exacta es desconocida, aunque la evidencia disponible sugiere que podría estar infradiagnosticado y subreportado en los servicios de urgencias[5,8]. Este se ha descrito principalmente en adultos mayores con polifarmacia y comorbilidades cardiovasculares y/o renales, especialmente en aquellos que tratados con betabloqueadores o calcioantagonistas no dihidropiridínicos[4,6,9].

Su reconocimiento representa un desafío diagnóstico en la práctica clínica, ya que las manifestaciones electrocardiográficas clásicas de la hiperpotasemia como las ondas T picudas y el ensanchamiento del complejo QRS, pueden estar ausentes o ser poco evidentes. Esto puede dificultar su diferenciación respecto a la toxicidad farmacológica aislada o un trastorno primario de la conducción auriculoventricular[1,5,7]. Asimismo, el manejo aislado de la bradicardia puede ser insuficiente si no se abordan simultáneamente la hiperpotasemia, el compromiso hemodinámico y el efecto de los fármacos bloqueadores del nodo AV[2,5,10]. La necesidad de medidas adicionales, como la estimulación cardiaca temporal debe evaluarse según la condición clínica de cada paciente y su respuesta al tratamiento de las causas subyacentes; respecto al implante de un marcapasos definitivo requiere valorar la persistencia de alteraciones de la conducción y la existencia de otras indicaciones clínicas[4,7].

En este contexto, se presenta el caso de una paciente de 87 años que desarrolló bradicardia severa e hipotensión refractaria tras la administración de verapamilo endovenoso para el tratamiento de un flutter auricular, describiendo los hallazgos clínicos y de laboratorio que orientaron al diagnóstico del síndrome de BRASH en conjunto con su abordaje terapéutico y la evolución clínica de la paciente.

A partir de este caso, se busca responder cómo reconocer el síndrome de BRASH y diferenciarlo de otras causas de bradicardia e inestabilidad hemodinámica, tales como la hiperpotasemia aislada, toxicidad por bloqueadores del nodo AV, trastornos primarios de la conducción cardiaca y el shock cardiogénico, que pueden dificultar el diagnóstico inicial. El objetivo de este reporte es analizar los hallazgos clínicos, electrocardiográficos y de laboratorio que contribuyen al diagnóstico, además de su utilidad para establecer sus principales diagnósticos diferenciales.

Para su publicación, se obtuvo el consentimiento informado correspondiente, resguardando la confidencialidad de los antecedentes de la paciente, de acuerdo a los principios éticos establecidos en la Declaración de Helsinki.

Desarrollo del Caso Clínico

Paciente de sexo femenino, de 87 años, con antecedentes de HTA, DMII NIR, ERC etapa III, insuficiencia cardiaca (IC) con fracción de eyección del ventrículo izquierdo (FEVI) preservada (64%), portadora de marcapasos cardíaco modo VVI (MCP VVI, sin lograr obtener datos de sus parámetros de programación ni registros de interrogación del dispositivo), FA en tratamiento anticoagulante y DHC, colecistectomía y apendicectomía. Consultó inicialmente a SAPU por un cuadro de un mes de evolución caracterizado por dolor epigástrico, asociado a náuseas y vómitos biliosos, con intensificación progresiva de la sintomatología. Posteriormente reconsultó por compromiso de conciencia e hipotensión, sospechándose síndrome coronario agudo (SCA) por lo que se realizó un electrocardiograma (ECG) que evidenció un flutter auricular, con conducción AV 2:1; frecuencia

ventricular de 145 lpm, complejos QRS estrechos (84 ms), sin espículas de marcapasos por inhibición fisiológica y ondas T picudas en derivaciones precordiales.

Ante la sospecha inicial de un SCA se administró doble carga de antiagregación plaquetaria, estatinas, morfina y 5 mg de verapamilo endovenoso (EV).

Tras la administración de verapamilo, cursó con bradicardia severa e hipotensión persistente, por lo que se solicitó nuevo ECG, con bradicardia marcada, de hasta 35 lpm, ritmo regular, complejos QRS estrechos, presencia de ondas T picudas, sin espículas de marcapasos por inhibición fisiológica, siendo estos hallazgos son compatibles con hiperpotasemia. Posteriormente es evaluada por SAMU donde se presentó a la paciente en malas condiciones generales, deshidratada, piel fría, mal perfundida con llene capilar > 4 seg, constatando hipotensión refractaria hasta 52/32 mmHg pese a uso de dos drogas vasoactivas (noradrenalina + epinefrina) y dolor abdominal severo con signo de Blumberg (+).

Se traslada al servicio de urgencia del HSJ, donde ingresó soporosa, con mucosas deshidratadas, llene capilar enlentecido. Y requirió oxigenoterapia con naricera a 3 L/min, manteniendo $SatO_2$ 99%. Al examen físico destacó murmullo pulmonar disminuido en bases, ritmo cardiaco regular y abdomen blando, doloroso en forma difusa, con defensa involuntaria y signo de Blumberg positivo, sugerente de abdomen agudo.

Los exámenes de laboratorio iniciales evidenciaron una injuria renal aguda (BUN 43,5 mg/dL, creatinina 2,26 mg/dL, VFG 20 mL/min), hiperpotasemia severa (K^+ 6,76 mmol/L), dímero D elevado (2.369), troponina T ultrasensible discretamente elevada (29,94) y proBNP marcadamente elevado (15.338). La gasometría arterial destaca acidosis metabólica severa con hiperlactatemia extrema: pH 6,84, pCO_2 64,3 mmHg, HCO_3^- 11 mmol/L. En la *Tabla N°1* se adjunta la curva de resultados de laboratorio.

Parámetro	Ingreso	Valor crítico	Resolución
Creatinina (mg/dL)	2,26	2,41	1,32
BUN (mg/dL)	43,5	52	18
VFG (mL/min/1,73 m^2)	20	18	44
K^+ (mmol/L)	6,76	6,9	4,2
pH arterial	6,84	6,84	7,38
pCO_2 (mmHg)	64,3	64,3	38
HCO_3^- (mmol/L)	11,0	9,8	22,5
Lactato (mmol/L)	8,2	9,5	1,1

Tabla N°1. *Curva de valores de parámetros de laboratorio que presentó la paciente durante la hospitalización.*

Dado los hallazgos anteriores, se administró bicarbonato ⅔ molar para manejo del trastorno hidroelectrolítico, asociado a gluconato de calcio al 10 % en bolo y solución de insulina con suero glucosado por hiperkalemia severa, manteniéndose con BIC de noradrenalina (NAD) a 0,3 mcg/kg/min por shock indiferenciado.

Dada a la sintomatología abdominal, se presentó alta sospecha de isquemia mesentérica aguda como causa de abdomen agudo, por lo que se realizó Angio TAC abdomen el cual lo descarta, sin embargo evidencia congestión global. A causa de esto y la clínica asociada, se maneja como shock cardiogénico, secundario a IC descompensada.

Tras el manejo inicial y alcanzar la estabilización hemodinámica, la paciente es trasladada a sala básica, donde evoluciona clínicamente estable con hipotensión leve asintomática, sin requerimiento de fluidos ni soporte vasoactivo. Mediante estudio con ecocardiograma se confirma IC con función sistólica preservada, logrando posteriormente un adecuado control de frecuencia en FA con amiodarona y betabloqueo, quedando en seguimiento por cardiología. Tras el ajuste de diuréticos y manejo conservador, revierte la injuria renal aguda de forma progresiva, manteniéndose anticoagulación oral con antagonista de vitamina K. Desde el punto de vista respiratorio se resuelve la insuficiencia respiratoria, sin requerimientos de oxígeno suplementario ni evidencia de infección, y a nivel gastrointestinal se descarta patología quirúrgica como causa de abdomen agudo, evidenciándose hepatomegalia congestiva y pangastritis crónica atrófica, manejada con inhibidores de la bomba de protones (IBP).

Discusión

El diagnóstico del síndrome de BRASH constituye un desafío por la superposición de sus manifestaciones clínicas con entidades como la hiperpotasemia aislada, la toxicidad por fármacos bloqueadores del nodo AV y el shock cardiogénico. Desde su descripción en 2016, se caracteriza por la interacción entre bradicardia, insuficiencia renal, bloqueo farmacológico del nodo AV, shock e hiperpotasemia. Estos elementos establecen un círculo vicioso mostrado en la *Figura N°1*, en el cual el deterioro de la función renal favorece la retención de potasio y altera la eliminación de determinados fármacos, mientras que la acción sinérgica de la hiperpotasemia y el bloqueo farmacológico del nodo AV favorece el desarrollo de bradicardia, disminución del gasto cardiaco e hipoperfusión renal, perpetuando el deterioro hemodinámico[1].

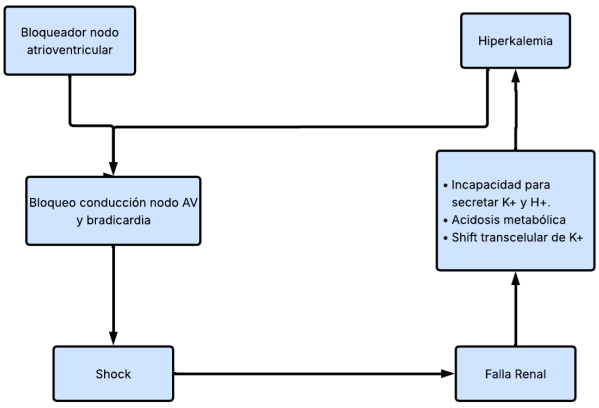

Figura N°1. *Esquema fisiopatológico del síndrome de BRASH.*

En el caso expuesto, la paciente presentaba factores predisponentes como la edad avanzada, insuficiencia cardiaca, enfermedad renal crónica y exposición a fármacos bloqueadores del nodo AV. En este contexto, la administración de verapamilo EV, asociada a deshidratación e injuria renal aguda, pudo actuar como un factor precipitante, que inició el círculo vicioso bradicardia severa y rápido deterioro hemodinámico, compatibles con la interacción fisiopatológica característica del síndrome[1,2].

A diferencia de la intoxicación por calcioantagonistas, el síndrome de BRASH, puede desencadenarse con dosis en rangos terapéuticos de bloqueadores del nodo AV, debido a la interacción entre el efecto farmacológico y la acción de la hiperpotasemia sobre el tejido cardiaco[2], en el contexto de un deterioro de la función renal. Sin embargo, en la intoxicación por estos medicamentos requieren dosis supra terapéuticas como tal y si bien en la paciente la aparición de bradicardia severa posterior a la administración de verapamilo constituye un antecedente relevante, no permite establecer por sí solo una intoxicación farmacológica.

En este caso se cuenta con algunos aspectos relevantes a destacar, como la compatibilidad inicial con un shock refractario de probable origen cardiogénico debido a clínica congestiva, IC y Pro-BNP elevado, más no explica la totalidad de la presentación clínica polimodal previamente descrita, a su vez por cuadro de abdomen agudo, con hipoperfusión sistémica, acidosis e hiperlactatemia orientó el proceso diagnóstico a la sospecha de una isquemia mesentérica aguda, que fue debidamente descartada con un angioTC.

Esta corresponde a una presentación poco frecuente de esta entidad clínica, que evidencia cómo el síndrome de BRASH puede simular patologías de diferentes índoles, cardiovasculares o quirúrgicas, retrasando el diagnóstico y el tratamiento adecuado. Con esta presentación de caso, se quiere destacar la importancia de una identificación precoz de la asociación presente entre la hiperpotasemia, bradicardia, uso de bloqueadores del nodo AV y función renal alterada; para evitar la exposición al paciente a procedimientos invasivos y obtener un óptimo desenlace[3].

Otro aspecto a considerar es la gravedad de la bradicardia severa que resulta discordante con la hiperpotasemia que presenta la paciente. Dado lo expuesto en la literatura, se puede evidenciar que el síndrome de BRASH se produce por una sinergia entre la hiperpotasemia y el bloqueo farmacológico del nodo AV, desarrollando compromiso hemodinámico severo con concentraciones de potasio, que en pacientes sin la prescripción de este medicamento no se asocian a alteraciones en el electrocardiograma. Esto permite la distinción del diagnóstico diferencial de hiperpotasemia aislada, siendo un pilar fundamental en la sospecha de este síndrome en el servicio de urgencias[1,3]. Por lo mismo, en esta paciente la presencia concomitante de injuria renal aguda, hiperpotasemia, exposición a verapamilo y shock con bradicardia severa, permitió considerar el síndrome de BRASH como una entidad diagnóstica integradora, a

diferencia de los múltiples diagnósticos diferenciales revisados previamente.

Para continuar, se debe destacar la importancia del tratamiento oportuno, en este caso se realizó manejo dirigido a interrumpir las sinergias previamente mencionadas características de este síndrome, más que al manejo aislado de sus factores. Siendo los pilares fundamentales del manejo la corrección de hiperpotasemia, tratamiento de acidosis metabólica, el soporte hemodinámico y la mejoría de la perfusión renal mencionadas durante el desarrollo.

Si se siguen dichas conductas, se puede eventualmente evitar el uso de medidas invasivas como la instalación de marcapasos transitorios, ya que al controlar el síndrome desde su base fisiopatológica se lograría revertir el mecanismo que genera la bradicardia. Sin embargo, la necesidad de estimulación cardiaca temporal depende de la respuesta clínica de cada paciente, por ello no puede asumirse que siempre sea posible evitarla mediante el tratamiento de las alteraciones subyacentes[2,3].

La importancia de este caso clínico radica en que el síndrome de BRASH es ampliamente subdiagnosticado, con mayor prevalencia en adultos mayores con comorbilidades renales y cardiovasculares. Es esperable que con el envejecimiento de la población y el uso de bloqueadores del nodo AV aumente la prevalencia del síndrome, por lo que es vital mantener un alto índice de sospecha en dicha población para iniciar un manejo oportuno que disminuya la morbimortalidad de la misma.

Entre las limitaciones destaca la ausencia de datos de programación e interrogación del marcapasos por lo que no fue posible determinar si el dispositivo funcionaba adecuadamente, cuál era su frecuencia mínima programada y la razón de por qué se produjo la bradicardia pese a la presencia del dispositivo. Además, no se pueden establecer mayores relaciones causales, al ser un caso aislado, más su presentación clínica permite describir y hacer público el conocimiento de una forma poco habitual de la patología, la necesidad de futuras investigaciones en que se puedan establecer criterios diagnósticos más concretos con el fin de mejorar el diagnóstico y manejo oportuno.

Conclusión

El síndrome de BRASH, corresponde a una entidad clínica potencialmente mortal frecuentemente subdiagnosticada en la población adulta mayor, con creciente relevancia debido al envejecimiento de la población, la presencia de múltiples comorbilidades y la polifarmacia prescrita en estos pacientes.

Se debe considerar esta entidad clínica entre las causas de bradicardia e inestabilidad hemodinámica, especialmente cuando existe hiperpotasemia y exposición a fármacos bloqueadores del nodo AV. Aunque la evolución de un caso aislado no permite establecer conclusiones generales sobre el pronóstico y/o eficacia de cierto esquema terapéutico, su presentación revela las dificultades diagnósticas del síndrome y la necesidad de abordar oportunamente sus componentes reversibles.

Por lo que, caracterizar y comprender los mecanismos fisiopatológicos específicos de esta entidad y un reconocimiento temprano como síndrome específico y no eventos aislados; resulta fundamental para optimizar el diagnóstico y entregar un tratamiento oportuno.

Referencias Bibliográficas

1. Farkas JD, Long B, Koyfman A, Menson K. BRASH Syndrome: Bradycardia, Renal Failure, AV Blockade, Shock, and Hyperkalemia. J Emerg Med. 2020;59(2):216-223.

2. Lizyness K, Dewald O. BRASH Syndrome. In: StatPearls [Internet]. Treasure Island (FL): StatPearls Publishing; 2025.

3. Majeed H, Khan U, Khan AM, Khalid SN, Farook S, Gangu K, et al. BRASH Syndrome: A Systematic Review of Reported Cases. Curr Probl Cardiol. 2023;48(6):101663.

4. Ng CT, Lim KX, Loo KN. Bradycardia, Renal Failure, Atrioventricular Nodal Blockade, Shock, and Hyperkalemia (BRASH) Syndrome: A Rising Entity of Severe Bradycardia. Cureus. 2023;15(2):e35620.

5. Shah P, Silangruz K, Lee E, Nishimura Y. Two Cases of BRASH Syndrome: A Diagnostic Challenge. Eur J Case Rep Intern Med. 2022;9(4):003314.

6. Shah P, Gozun M, Keitoku K, Kimura N, Yeo J, Czech T, et al. Clinical characteristics of BRASH syndrome: Systematic scoping review. Eur J Intern Med. 2022;103:57-61.

7. Tomulescu SA, Bavestrello Piccini G, Niță C, Stoian A, Longhitano Y, Planinsic R, et al. BRASH syndrome: a systematic review of clinical manifestations and associated risk factors. World J Emerg Med. 2025;16(6):521-531.

8. Chowdhury T, Pokhriyal SC, Gupta U, Kunwar K, Hashmi K, Devkota S, et al. Bradycardia, Renal Failure, Atrioventricular Block, Shock, and Hyperkalemia (BRASH) Syndrome Emergence in a Unique Intersection of COVID-19 and End-Stage Renal Disease: A Case Report. Cureus. 2024;16(2):e54695.

9. Lilly SM, et al. BRASH Syndrome Following Coronary Angiography. JACC Case Rep. 2025;30(41):106212.

10. Farkas J. PulmCrit – BRASH syndrome: Bradycardia, renal failure, AV blocker, shock, hyperkalemia. EMCrit Project [Internet]. 2016 [citado 8 ago 2026]. Disponible en: https://emcrit.org/pulmcrit/brash-syndrome-bradycardia-renal-failure-av-blocker-shock-hyperkalemia/