


Síndrome de carcinoma nevoide de células basales: aspectos dermatológicos claves a propósito de un caso

Nevoid Basal Cell Carcinoma Syndrome: Key Dermatologic Aspects Illustrated by a Case Report

Karen León Rodríguez* , Sahara Escobar Vélez , Sofía Subiabre Chiong ,
Valentina Pineda Báez , Silvana Villalobos Pérez , Gabriel Aedo Inostroza .



Citar como: León Rodríguez K, Escobar Vélez S, Subiabre Chiong S, Pineda Báez V, Villalobos Pérez S, Aedo Inostroza G. Síndrome de carcinoma nevoide de células basales: aspectos dermatológicos claves a propósito de un caso. *Revista Andes* [Internet]. 2026 [citado el 10 de junio de 2026]. Disponible en: <https://revista-andes.cl/ojs/index.php/inicio/articulo/view/103>

Recibido : 14/04/2026

Aceptado : 19/05/2026

Publicado : 10/06/2026



© Los autores, 2026.
Este es un artículo publicado de acceso abierto, bajo licencia de Creative Commons Attribution, que permite el uso, distribución y reproducción en cualquier medio, sin restricciones, siempre que el trabajo original sea correctamente citado.

Los autores declaran no poseer conflictos de interés.

No se declaran fuentes de financiamiento.

*Correspondencia:
Karen León R.
karen.leon@usach.cl

RESUMEN

El síndrome de carcinoma nevoide de células basales (SCNBC), o síndrome de Gorlin-Goltz, es una enfermedad genética autosómica dominante, infrecuente y de carácter multisistémico. Dada su baja prevalencia, requiere un alto índice de sospecha para su evaluación y manejo precoz. Este síndrome está asociado a una mayor predisposición al desarrollo de neoplasias, principalmente carcinomas basocelulares (CBC) y quistes odontogénicos con diversas manifestaciones multiorgánicas.

Se presenta a una paciente de 53 años, sin antecedentes personales ni familiares de cáncer de piel, quien consultó por múltiples lesiones cutáneas de larga evolución. Se realizó el estudio histopatológico mediante biopsias que confirman la presencia de múltiples CBC. Desde entonces, ha requerido de múltiples resecciones quirúrgicas seriadas en distintas localizaciones corporales, manteniéndose en seguimiento.

La difusión de este tipo de casos evidencia la importancia de considerar el SCNBC dentro del diagnóstico diferencial, así como la importancia de una evaluación clínica detallada, basada en la anamnesis y examen físico completo, con el uso pertinente de exámenes complementarios y así otorgar un manejo adecuado.

Palabras clave: *Síndrome de Gorlin-Goltz, Síndrome del Carcinoma Nevo Basocelular, Carcinoma Basocelular, Neoplasias Cutáneas.*

ABSTRACT

Nevoid Basal Cell Carcinoma Syndrome (NBCCS), also known as Gorlin-Goltz syndrome, is a rare multisystemic autosomal dominant genetic disorder. Due to its low prevalence, a high index of suspicion is required for early diagnosis and management. The syndrome is associated with an increased predisposition to the development of neoplasms, particularly basal cell carcinomas (BCCs) and odontogenic keratocysts, along with a wide range of multiorgan manifestations.

We report the case of a 53-year-old woman with no personal or family history of skin cancer who presented with multiple longstanding cutaneous lesions. Histopathological examination of biopsy specimens confirmed the presence of multiple BCCs. Since diagnosis, she has required multiple staged surgical excisions at different anatomical sites and remains under regular follow-up.

The dissemination of such cases highlights the importance of considering NBCCS in the differential diagnosis, as well as the need for a thorough clinical assessment based on detailed history-taking and comprehensive physical examination, complemented by appropriate ancillary studies, to ensure timely diagnosis and optimal management.

Keywords: *Gorlin-Goltz Syndrome, Nevoid Basal Cell Carcinoma Syndrome, Basal Cell Carcinoma, Cutaneous Neoplasms.*

Introducción

El síndrome de carcinoma nevoide de células basales (SCNBC), o síndrome de Gorlin-Goltz, es un trastorno genético autosómico dominante, y de carácter multisistémico, asociado a una mayor predisposición al desarrollo de neoplasias^{1,2}, presentando múltiples anomalías del desarrollo², desarrollo de múltiples carcinomas basocelulares (CBC), anomalías esqueléticas y calcificación ectópica del sistema nervioso central, además de otras lesiones benignas y malignas^{2,3}. Se produce por variantes patogénicas germinales en los genes supresores de tumores PTCH1 o SUFU, implicados en la regulación de la vía Hedgehog⁴. Su manifestación clínica más característica es la aparición de múltiples carcinomas basocelulares a edad temprana², siendo relevante mencionar que en portadores de la mutación SUFU existe un riesgo especialmente alto de presentar meduloblastoma de inicio temprano⁵.

Esta patología es poco frecuente, siendo su prevalencia entre 1 por 31.000 y 1 por 164.000 personas. La prevalencia real podría estar subestimada por el subdiagnóstico de presentaciones clínicas leves². Se estima que uno de cada 200 pacientes con uno o más CBC sufren de SCNBC⁶. Afecta principalmente a individuos caucásicos, pero existen casos reportados de diagnóstico en individuos de fototipos cutáneos más altos. A su vez, su prevalencia es independiente del sexo de los pacientes afectados⁷.

El diagnóstico del SCNBC se basa en criterios clínicos y confirmación genética. La evaluación diagnóstica puede incluir una serie de estudios para su confirmación y evaluar extensión⁸. El manejo del SCNBC requiere un enfoque multidisciplinario e individualizado, debido a sus manifestaciones multisistémicas^{9,10}.

En el presente trabajo se describe un caso clínico de SCNBC con diagnóstico en edad adulta, caracterizando la clínica y enfrentamiento médico, enfocándonos en el marco dermatológico, con el objetivo de exponer el síndrome y considerarlo como diagnóstico diferencial en la práctica clínica.

Desarrollo del Caso Clínico

Paciente femenina de 53 años, con antecedentes de hipertensión arterial en tratamiento farmacológico, sin antecedentes personales ni familiares de cáncer de piel. Consultó en 2022 en el Hospital El Pino (HEP), en el servicio de Dermatología por la presencia de múltiples lesiones cutáneas de larga evolución de aspecto tumoral.

Al examen físico inicial destacó la presencia de múltiples lesiones compatibles con carcinomas basocelulares (CBC) de carácter superficial, nodular, ulcerados y algunos probablemente infiltrantes. Localizados en cara, tronco y extremidades, destacando una lesión ulcerada en tórax anterior de aproximadamente 20x10cm, lesiones múltiples en dorso de aspecto ulcerado y en mejilla izquierda tumor de 2x2 cm exofíticas de reciente aparición (menor a 1 mes). Además, se apreciaron nódulos amarillentos en encías compatibles con queratoquistes odontogénicos y múltiples pits palmares (*Imagen N°1 y N°2*).

Inicialmente se realizaron biopsias cutáneas que confirman la presencia de múltiples CBC, incluyendo subtipos macronodulares pigmentados invasores hasta dermis papilar y lesiones superficiales residuales, con bordes quirúrgicos negativos en las muestras analizadas. Respecto a la lesión principal de 20 cm no se dispone de imagen previo a su estudio, sin embargo, se confirma que corresponde a un CBC mediante biopsia e histopatología.

Se complementó el estudio con tomografía computada de cerebro, cuello, tórax, abdomen y pelvis, radiografía de columna dorsal y parrilla costal, que dada la larga data del caso solo fue posible rescatar el resultado del TAC de cerebro sin hallazgos patológicos. Asimismo, se solicitaron exámenes de laboratorio generales, sin alteraciones significativas las cuales fueron revisadas por el equipo de Dermatología del HEP.

Dentro de los registros previos no se menciona la realización de estudios genéticos para su confirmación, sin embargo, se realizó un estudio de familia que indica que la paciente es el primer caso de SCNBC pesquisado en su grupo familiar.

Además, se realizó interconsulta a Odontología y Cirugía Maxilofacial para evaluación de compromiso odontogénico asociado, sin documentarse hallazgos

concluyentes de queratoquistes odontogénicos en los estudios disponibles al momento de la revisión del caso.

Posteriormente, según los resultados, se realizó la resección de tumores restantes más la cobertura con colgajos locales, por lo que se mantuvo en tratamiento con antibioterapia, curaciones avanzadas, controles por cirugía plástica y medidas no farmacológicas como uso de protector solar y evitar exposición directa al sol. En base a la aparición de nuevas lesiones compatibles con CBC, su ubicación en cuero cabelludo, sien y párpados inferiores fue requerida la participación de los equipos de cirugía de cabeza y cuello, oftalmología y cirugía oculoplástica para su resección y posterior control.

Desde su diagnóstico se ha mantenido en seguimiento con controles mensuales por parte de la especialidad de Dermatología donde se ha realizado la biopsia de más de 40 lesiones compatibles con CBC hasta la actualidad evolucionando en óptimas condiciones, buena adherencia al tratamiento no farmacológico y consulta oportuna en caso de aparición de nuevas lesiones.

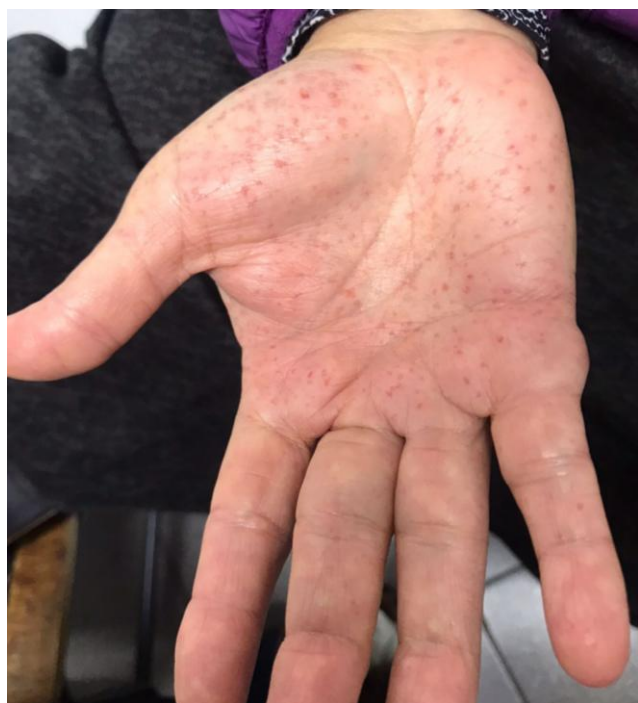

Imagen N°1. Pits o fosas palmares. Se observa una vista macroscópica palmar de la paciente, visualizándose pits palmares difusos. Uso concedido mediante consentimiento informado.

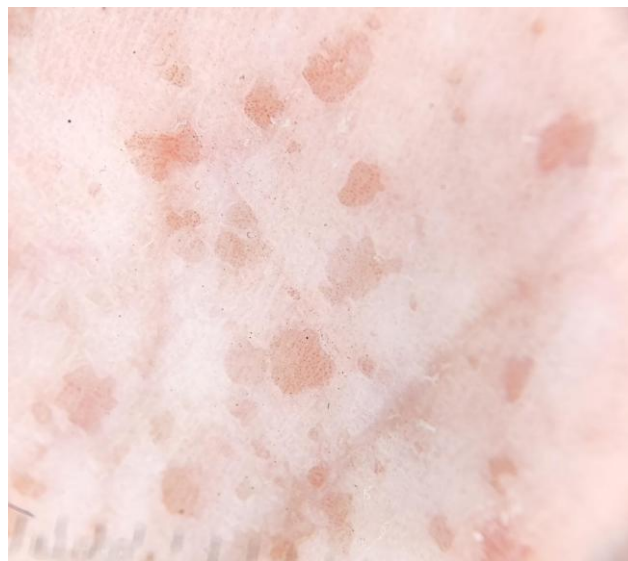

Imagen N°2. Pits o fosas palmares. Se visualizan pits palmares bajo dermatoscopia, depresiones circulares/ovaladas asimétricas, de color rosadas y rojas, que miden entre 1 a 3 mm de diámetro y profundidad. Uso concedido mediante consentimiento informado.

Discusión

El SCNBC es una entidad infrecuente que posee un amplio repertorio de manifestaciones multiorgánicas. Su manifestación clínica más característica es la aparición de múltiples carcinomas basocelulares de inicio precoz, histológicamente indistinguibles del CBC esporádico^{2,12}. Además, el síndrome se asocia a otras lesiones benignas y malignas, entre ellas, queratoquistes odontogénicos, fibromas cardíacos y ováricos, fosas/pits palmares y/o plantares, anomalías craneofaciales, vertebrales/costales, labio hendido, quistes linfocentéricos o pleurales y anomalías oculares (coloboma, catarata, glaucoma), entre otras manifestaciones^{2,4}.

El diagnóstico se establece mediante el uso de criterios clínicos mayores y menores descritos en la *Tabla N°1*, confirmándose con la presencia de: un criterio mayor más la confirmación genética del síndrome, dos criterios mayores o un criterio mayor más dos menores². Se debe sospechar el SCNBC en caso de que el paciente cumpla con alguno de los criterios expuestos.

Una vez establecida la sospecha diagnóstica, se debe solicitar una batería amplia de exámenes, acorde a la naturaleza multisistémica del síndrome, lo que incluye, radiografía de parrilla costal y columna vertebral, TAC de

cráneo, ecografía ginecológica, entre otros⁶. En relación con el tratamiento, este es complejo y debe tener vigilancia dermatológica estrecha. La resección quirúrgica constituye la primera línea terapéutica¹³, no obstante, en pacientes con múltiples CBC, se puede complementar con ablación por láser, crioterapia, terapia fotodinámica o con tratamiento médico, como imiquimod tópico al 5% y retinoides orales¹². En paralelo a lo anterior, se deben indicar medidas generales como minimizar la exposición a la luz ultravioleta, evitar la radiación ionizante y considerar la suplementación de vitamina D6.

En el caso presentado, la paciente consultó por múltiples lesiones cutáneas de aspecto tumoral de larga data, las cuales fueron confirmadas histopatológicamente como CBC; así mismo, al examen físico, destacaba la presencia de pits palmares. Estos dos hallazgos, constituyen las principales manifestaciones dermatológicas del SCNBC, estando así presentes en el alrededor del 70% de los pacientes mayores de 40 años¹⁴. De esta manera, se estableció el diagnóstico de SCNBC, debido a la presencia de dos criterios mayores. Respecto al manejo, este ha consistido en múltiples resecciones quirúrgicas dermatológicas e incluso por el servicio de oftalmología (debido a lesiones cutáneas tumorales en ambos párpados), sumado a controles seriados en dermatología, al menos una vez al mes.

En esta presentación de caso se muestra la importancia de la consulta temprana frente a la presencia de nevos sospechosos. Así, en el contexto de atención primaria, se debe recalcar el papel fundamental de la educación del paciente sobre medidas de prevención del cáncer de piel, mediante la identificación de lesiones sospechosas que motiven a la consulta médica, además de medidas generales de cuidados dermatológicos, con el fin de realizar una derivación precoz de estos pacientes al servicio de dermatología, para su respectivo estudio y manejo. En relación al estudio dermatológico, se recomienda considerar esta enfermedad entre las potenciales etiologías diferenciales de CBC, sobre todo en pacientes que cumplan alguno de los criterios mayores previamente descritos, más aún en pacientes jóvenes o con antecedentes familiares de síndrome de Gorlin-Goltz que presentan CBC o queratoquistes odontogénicos; pues si bien, el SCNBC no se asocia por sí solo a un incremento de la mortalidad global, los pacientes que desarrollan CBC metastásico o meduloblastoma presentan un pronóstico más reservado², por lo que al realizar su diagnóstico, el SCNBC requiere de un control seriado exhaustivo por

parte de especialistas, comenzando idealmente desde la infancia, para así evitar complicaciones futuras⁹.

Finalmente, como limitaciones, dado la larga data de la patología y constantes evaluaciones por parte del equipo de dermatología, resultó difícil obtener información recabada sobre el estudio imagenológico realizado en la paciente, ya que, si bien se obtuvieron los exámenes de laboratorio dentro de rango normales, no se logra encontrar el resultado de las imágenes realizadas. Sin embargo, dado que la conducta terapéutica no se vio modificada y siguió en controles habituales únicamente por las lesiones cutáneas, impresiona que dichos resultados estén dentro de rango. A pesar de lo anterior, se logró rescatar un informe de un TAC de cerebro realizado a la paciente en contexto de una caída a nivel, secundaria a una hipotensión ortostática, en el que no se informan hallazgos patológicos.

El diagnóstico se puede realizar de diferentes formas:	
1. Un criterio principal y confirmación genética 2. Dos criterios principales 3. Un criterio mayor y dos criterios menores	
Criterios mayores	Criterios menores
Presencia de un CBC previo a los 20 años o múltiples CBC.	Anomalías costales, tales como costillas bífidas, marcadamente separadas, o fusionadas.
Queratoquiste odontogénico mandibulares comprobado por medio de histología en menores de 20 años.	Anomalías oculares, tales como coloboma, cataratas congénitas, estrabismo, hipertelorismo, glaucoma.
Calcificación lamelar de la hoz del cerebro o evidencia clara de calcificación en menores de 20 años.	Otras anomalías esqueléticas específicas, como cifoescoliosis, anomalías vertebrales, cuartos metacarpianos cortos, polidactilia postaxial.
Dos o más pits o fosas palmares o plantares.	Labio o paladar hendido.
Meduloblastoma infantil.	Quistes linfomesentéricos.
Antecedente familiar de primer grado con antecedente de síndrome de carcinoma nevoide de células basales.	Fibroma cardíaco u ovárico. Macrocefalia.

Tabla N°1. Criterios diagnósticos del síndrome de carcinoma nevoide de células basales². Fuente: Adaptación.

Conclusión

El SCNBC constituye un trastorno genético poco frecuente de herencia autosómica dominante, caracterizado por una marcada variabilidad clínica. Pese a no asociarse generalmente a una alta mortalidad, la importancia radica en la detección precoz de lesiones sospechosas y su eventual derivación pertinente para prevenir el riesgo de desarrollar múltiples manifestaciones multisistémicas con potencial impacto estético, funcional

y oncológico. En dicho contexto es fundamental instaurar un seguimiento clínico personalizado, implementar estrategias preventivas y brindar asesoramiento oportuno, optimizando así el pronóstico y la calidad de vida del paciente.

Referencias Bibliográficas

1. Şereflican B, Tuman B, Şereflican M, Halicioğlu S, Özyalvaçlı G, Bayrak S. Gorlin-Goltz syndrome. *Turk Arch Pediatr.* 2017;52(3):173. Disponible en: <https://doi.org/10.5152/TurkPediatriArs.2017.2992>
2. Abdul Rahman N, Breim F, Zakour J, Srouji Z, Ishkhanian S. Nevoid basal cell carcinoma syndrome (Gorlin syndrome): a case report. *J Med Case Rep.* 2025;19(1):36. Disponible en: <https://doi.org/10.1186/s13256-025-05036-1>
3. Baidoun M, Elgendy M, Loker J. Cardiac fibroma with cardiac arrest: a rare clinical presentation of Gorlin syndrome in an 8-month-old infant. *BMJ Case Rep.* 2021;14(6):e241519. Disponible en: <https://doi.org/10.1136/bcr-2020-241519>
4. Foulkes WD, Kamihara J, Evans DGR, Brugières L, Bourdeaut F, Molenaar JJ, et al. Cancer surveillance in Gorlin syndrome and rhabdoid tumor predisposition syndrome. *Clin Cancer Res.* 2017;23(12):e62-e67. Disponible en: <https://doi.org/10.1158/1078-0432.CCR-17-0595>
5. Doussouki ME, Gajjar A, Chamdine O. Molecular genetics of medulloblastoma in children: diagnostic, therapeutic and prognostic implications. *Future Neurol.* 2019;14(1):FNL8. Disponible en: <https://doi.org/10.2217/fnl-2018-0030>
6. Palacios-Álvarez I, González-Sarmiento R, Fernández-López E. Gorlin syndrome. *Actas Dermosifiliogr.* 2018;109(3):207-217. Disponible en: <https://doi.org/10.1016/j.adengl.2018.02.002>
7. Saavedra A, Roh E, Mikailov A. Lesiones precancerosas y carcinomas cutáneos. En: Fitzpatrick. Atlas de dermatología clínica. 9.ª ed. New York: McGraw-Hill Education; 2023.
8. Mondal S, Jain NK, Dutta A, Dutta A, Shil M, Sen S. Gorlin-Goltz syndrome: a rare case entity in young child. *Prague Med Rep.* 2024;125(1):69-78. Disponible en: <https://doi.org/10.14712/23362936.2024.7>
9. Betancourt NJ, Qian MF, Pickford JR, Bailey-Healy I, Tang JY, Teng JM. Gorlin syndrome: assessing genotype-phenotype correlations and analysis of early clinical characteristics as risk factors for disease severity. *J Clin Oncol.* 2022;40(19):2119-2127. Disponible en: <https://doi.org/10.1200/JCO.21.02385>
10. Martins GR. Systemic treatment of advanced basal cell and cutaneous squamous cell carcinomas not amenable to local therapies. 2021.
11. Spiker AM, Troxell T, Ramsey ML. Gorlin syndrome. 2017. Disponible en: <https://europepmc.org/article/NBK/nbk430921>
12. Kliegman RM, Blum NJ, Tasker RC, Wilson KM, St Geme JW III, Schuh AM, Mack CL, eds. Nelson. Tratado de pediatría. 22.ª ed. Barcelona: Elsevier España; 2025. Cap. 711, Tumores cutáneos.
13. Goto H, Tateishi C, Tsuruta D. Gorlin syndrome and Cowden syndrome. *Keio J Med.* 2025;74(1):21-26. Disponible en: <https://doi.org/10.2302/kjm.2023-0010-IR>
14. Verkouteren BJA, Cosgun B, Reinders MGHC, Kessler PAWK, Vermeulen RJ, Klaassens M, et al. A guideline for the clinical management of basal cell naevus syndrome (Gorlin-Goltz syndrome). *Br J Dermatol.* 2022;186(2):215-226. Disponible en: <https://doi.org/10.1111/bjd.20700>